

## Alginate Wundauflagen & Tamponaden

**aktivmed Calcium-Natrium-Alginat Wundauflagen und Tamponaden sind ideal zur Behandlung mäßig bis stark exsudierender Wunden.**

aktivmed Alginate Wundauflagen und Tamponaden werden aus natürlichen Meeresalgen hergestellt. Die Alginatfasern absorbieren das Exsudat in die Wundauflage und bilden durch die Feuchtigkeit ein Gel aus, das die Wunde feucht hält und ein idealefeuchtes Wundmilieu erzeugt.

Die Vielseitigkeit der aktivmed Alginate Produkte führt dazu, dass diese auf einer Vielzahl verschiedener Wunden Anwendung finden, einschließlich Hohlraumwunden, die mit Alginate Tamponaden ausgefüllt werden können, um die Wundheilung zu verbessern.

Alginate sind natürliche, biologisch abbaubare Fasern, die gewährleisten, dass kleinste Faserpartikel, die in Wunden zurückbleiben, für den Patienten und die Wundheilung keine Risiken bilden.<sup>1</sup>

### Produkteigenschaften

Das besondere Leistungsvermögen der aktivmed Alginate Wundauflagen liegt in ihrer hohen Absorptionsfähigkeit und in ihrer außerordentlichen Festigkeit nach Feuchtigkeitseinwirkung. Die speziellen Produkteigenschaften lassen das Exsudat von der Wundauflage absorbieren und dabei ein Gel entstehen, das dafür sorgt, dass die Wunde während des Heilungsprozesses nicht austrocknet.

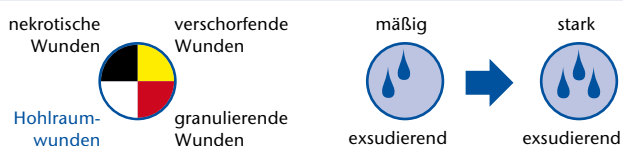
Die besondere Reißfestigkeit der aktivmed Alginate Wundauflage bei Feuchtigkeit ermöglicht ihre ganzheitliche Entfernung nach der Anwendung.

Zusätzlich wirken die Alginatfasern wie eine natürliche Arterienklemme und können deshalb auch leichte Blutungen stillen.<sup>2</sup>

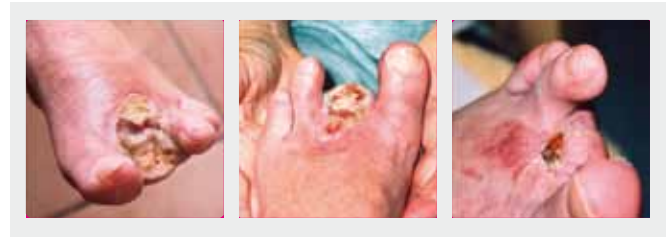
### Indikationen

aktivmed Alginate Wundauflagen können bei mäßig bis stark exsudierenden Wunden in der Exsudations- und Granulationsphase und mit nässenden Bereichen angewendet werden<sup>3</sup>, wie z. B.

- Druckgeschwüren
- arteriellen Beingeschwüren
- venösen Beingeschwüren
- diabetischem Fußulcus
- oberflächlichen und leichten Verbrennungen
- postoperativen, chirurgischen Wunden
- Schürfwunden
- Schnittwunden
- tiefen Wunden
- Wunden mit leichter Blutung



Herr B. (55) ist Typ-2-Diabetiker mit peripherer Neuropathie. Herr B. kam 20 Tage nach Ausbruch der Erkrankung ins Krankenhaus und wurde bis dahin mit niedrig dosierten, oralen Antibiotika und nicht-adhäsiven Wundauflagen behandelt. Bedauerlicherweise entwickelte sich bei Herrn B. ein gangränöser Zeh in Verbindung mit Osteomyelitis. In der Folge wurden der zweite und dritte Zeh des linken Fußes amputiert.



Woche 1:

Die in Folge der Amputation präsentierte Wunde exsudierte stark, einhergehend mit etwa 90 % Belägen.

Woche 4:

Nach 4 Wochen Behandlung mit den Alginate Wundauflagen schritt die Heilung mit einer signifikanten Reduktion der Größe und Bildung von neuem Epithelgewebe voran.

Woche 9:

Nach 9 Wochen zeigte die Wunde signifikante Verbesserungen und einen kleinen Bereich von Granulationsgewebe.

Quellen:

1. Barnett, S., Varley, S. (1987): The effects of calcium alginate on wound healing, Annals of Royal college of surgeons of England. Vol. 69.
2. Thomas, S. (2000): Alginate dressings in surgery and wound management: Part 3, Journal of Wound Care, April Vol. 9 No.4.
3. Morris, C. (2006): Wound management and dressing selection. Wound Essentials. Vol. 1, page 178-183.

**aktivmed Wundauflagen & Tamponaden erhalten Sie direkt bei aktivmed oder in Ihrer Apotheke.**



Sterile Calcium-Natrium-Alginat Wundauflage

Größe	Art.-Nr.	Inhalt	PZN	AEP
10 x 10 cm	21912	10 Stück	08775048	35,95 €

Sterile Calcium-Natrium-Alginat Tamponade

2,5 x 30 cm	21913	5 Stück	08775054	45,95 €
-------------	-------	---------	----------	---------